Aus der chirurgischen Klinik der Universität Zürich.
(Direktor: Prof. Dr. F. Sauerbruch.)

BEITRAG ZUR PATHOLOGIE DES TURMSCHÄDELS.

INAUGURAL-DISSERTATION

ZUR

ERLANGUNG DER DOKTORWÜRDE

DER

HOHEN MEDIZINISCHEN FAKULTÄT

DER

UNIVERSITÄT ZÜRICH

VORGELEGT VON

THEODOR HERZOG
VON BASEL,
ASSISTENT DER CHIRURG. KLINIK ZÜRICH.

Genehmigt auf Antrag des Herrn Prof. Dr. F. Sauerbruch.

TÜBINGEN
DRUCK VON H. LAUPP JR
1914.

Aus der chirurgischen Klinik der Universität Zürich.
(Direktor: Prof. Dr. F. Sauerbruch.)

BEITRAG ZUR PATHOLOGIE
DES
TURMSCHÄDELS.

INAUGURAL-DISSERTATION
ZUR
ERLANGUNG DER DOKTORWÜRDE
DER
HOHEN MEDIZINISCHEN FAKULTÄT
DER
UNIVERSITÄT ZÜRICH

ACAD.
LUGD. BAT.
BIBL.

VORGELEGT VON

THEODOR HERZOG
VON BASEL,
ASSISTENT DER CHIRURG. KLINIK ZÜRICH.

Genehmigt auf Antrag des Herrn Prof. Dr. F. Sauerbruch.

TÜBINGEN
DRUCK VON H. LAUPP JR
1914.

Die Dissertation erscheint gleichzeitig in den
„Beiträgen zur klin. Chirurgie“ Band XC, Seite 464—489.

Digitized by the Internet Archive
in 2026

https://archive.org/details/IA41507225_0085

Das Interesse der Chirurgen hat sich erst in letzter Zeit dem Turmschädel und seinen Folgen zugewandt. Früher waren es hauptsächlich die Ophthalmologen wie Dorfmann, Enslin, Meltzer, Uhthoff, welche dem eigenartigen Krankheitsbild der „Oxycephalie mit konsekutiver Blindheit" ihre Beachtung schenkten. Das hervorstechendste Symptom, die Sehnervenatrophie, führte die Patienten zuerst zum Augenarzte. Freilich macht schon Patry 1905 in seiner grundlegenden Sammelarbeit darauf aufmerksam, von welch großer Bedeutung eine kausale Therapie dieses Leidens sein müßte. Büßen doch die meisten dieser Patienten ihr Sehvermögen ganz oder zum größten Teil ein.

Aetiologie und Pathogenese des Turmschädels sind noch recht dunkel. Wie verschieden die Ansichten in bezug auf die Erklärung der Symptome sind, zeigt das mannigfaltige Vorgehen der einzelnen Autoren. Dorfmann und Vorschütz berichten je über einen Fall, bei dem die Craniektomie ausgeführt wurde. Andere versuchten es mit Lumbalpunktion. Neuerdings empfehlen Anton und v. Bramann den Balkenstich. Ein Studium der einschlägigen Literatur zeigt uns, daß ein einheitlicher Operationsmodus noch fehlt, weil eben die Pathogenese noch so wenig Aufklärung gefunden hat. Die Veränderungen des Augenhintergrundes und der Schädeldeformation sind hauptsächlich an Insassen von

Blindenanstalten durch das Röntgenbild oder an Schädeln aus anatomischen Sammlungen studiert worden. Es muß deshalb bei den wenigen zur Sektion gekommenen Fällen (Manz, Michel, Ponfick, Patry, Vorschütz, Marchand) von besonderem Interesse sein, jeden neuen klinisch und autoptisch einwandsfreien Fall von Turmschädel zur Klärung des dunkeln Krankheitsbildes niederzulegen. Ich bin in der Lage, aus der Züricher chirurgischen Klinik einen operierten Fall von hochgradigem Turmschädel mitzuteilen.

Unter „Turmschädel" versteht man im allgemeinen einen synostotischen Schädel. Aber nicht jeder synostotische Schädel mit vorwiegender Beteiligung der Coronarnaht verdient diesen Namen. Enslin, der an oxycephalen Patienten und Präparaten von Turmschädeln Messungen vornahm, kommt zum Schluß, daß der Turmschädel „eine durch vorzeitige Verknöcherung der Sutura coronaria entstandene Schädelform ist, die eine über den lokalen Durchschnitt hinausgehende gleichmäßige Höhenentwicklung aufweist". Patry setzt Turmschädel gleichbedeutend mit Oxycephalie, wie sie Hannot definiert, nämlich als eine Schädeldeformation, die durch eine starke Vergrößerung des Vertikaldurchmessers charakterisiert ist.

Patry, dann Dorfmann und besonders Uhthoff betonen, daß neben der charakteristischen Schädelform auch ein in seinen Grundzügen typisches klinisches Krankheitsbild bei Oxycephalie vorhanden sei. Uhthoff faßt die bisher bekannten Tatsachen der Krankheit gelegentlich der 36. Versammlung der ophthalmologischen Gesellschaft in einem Referat zusammen. Nach seiner Ueberzeugung tritt von den Augensymptomen zuerst eine Stauungspapille bzw. Neuritis optica ein und darauf eine sekundäre Sehnervenatrophie. Eine einfache genuine Atrophie komme nicht vor, höchstens gelegentlich eine einfache descendierende Opticusatrophie infolge von basalen und orbitalen Schädigungen, die aber später von primärer Atrophie nicht unterschieden werden könne. Weiter findet er: Die Atrophie tritt im jugendlichen Alter bis zum 7. Jahre auf. Schädigungen anderer basaler Hirnnerven gehören zu den größten Seltenheiten. Selten finden sich Geruchsstörungen. Exophthalmus und Nystagmus sind immer vorhanden. Cerebrale Erscheinungen fehlen im allgemeinen, zuweilen treten aber Kopfschmerz und Krämpfe auf. Die Intelligenz ist gut, steht aber gegen Gleichaltrige manchmal späterhin zurück. Am Schädel ist vor allem die frühzeitige Verknöcherung einzelner Nähte, besonders der Sagittal- und Coronarnaht hervorzuheben. Bei Röntgenaufnahmen findet man tiefe Impressiones digitatae als typisch für Turmschädel. Als weitere Merkmale hebt Uhthoff hervor: Deformitäten der Schädelbasis, Vertiefung der Gruben, Erweiterung der Sella turcica, auffallende Distanzveränderung der Foramina optica von der Mittellinie, grubige Verdünnung an der Innenfläche des Stirnbeins, Abflachung der Orbitae durch Frontalstellung der großen Keilbeinflügel, Verkürzung der mittleren und vorderen Schädelgrube, even-

tuell Hyperostosen am Schädel. Damit sind die bis jetzt erhobenen anatomischen Befunde bei Turmschädel gekennzeichnet.

Durch die Liebenswürdigkeit von Herrn Prof. Schlaginhaufen ist es mir möglich geworden, im anthropologischen Institut Zürich an unserem Turmschädel craniologische Messungen vorzunehmen und ihn mit normalen gleichaltrigen zu vergleichen. Mit den sehr exakten Martinschen Diagraphenapparaten habe ich die Schädelkurven aufgenommen, um den Schädeltypus des Turmschädels vielleicht etwas genauer zu präzisieren.

Krankengeschichte.

Der Vater leidet an Lungentuberkulose, die Mutter weist Zeichen von hereditärer Lues auf: Sattelnase, geringer Grad von Schwerhörigkeit, Ueberreste einer Keratitis parenchymatosa fehlen. Vor 2 Jahren machte sie eine Frühgeburt im 3. Monat durch. Für erworbene Lues bestehen keine Anhaltspunkte. Außer beim Vater findet sich keine Tuberkulose in der Familie.

Der Junge soll am normalen Termin geboren worden sein, zur normalen Zeit laufen und sprechen gelernt, keine Kinderkrankheiten und keine „Gichter" durchgemacht haben. Den Eltern war ein gewisses altkluges Wesen des Jungen, der sich geistig viel rascher entwickelte als die anderen Geschwister, aufgefallen. Wann sie zuerst auf die eigenartige Schädelform aufmerksam geworden sind, können sie nicht angeben. Vor 2 Monaten klagte er nach Angabe der Mutter über heftigen Kopfschmerz mit Schwindelgefühl. Der kleine Pat. bekam damals einen taumeligen Gang. Die Verschlimmerung des Sehvermögens soll erst damals bemerkt worden sein. Vorher habe der Knabe gut (?) gesehen. Vater und Mutter sind frei von Sehstörungen, ebenso weitere 9 Kinder, die gesund sind und nichts Abnormes aufweisen.

Status: Es handelt sich um einen für sein Alter (5 Jahre) körperlich gut entwickelten Knaben von ziemlich gutem Ernährungszustand. Der Knochenbau ist ziemlich kräftig, ohne Spuren durchgemachter Rhachitis. Muskulatur und Panniculus adiposus sind ordentlich vorhanden. Das Gesicht ist blaß.

Der Kopf (Fig. 1—3) ist ausgesprochen turmförmig, die Stirne sehr hoch und steil nach oben zu sich verschmälernd. Die Sagittalnaht ist als eine deutliche Crista abzutasten, die gegen das Occiput hin steil abfällt. Die Coronarnähte sind nicht deutlich durchzupalpieren, ebenso ist die Sutura squamosa nicht als Naht durchfühlbar. Von der Crista sagittalis fallen die beiden Parietalia ziemlich steil zur Schläfenbeinschuppe ab. Deutliche starke Venenzeichnung besteht vorn links an der Stirne und an den Schläfen, entsprechend den Coronarnähten.

Kopfmaße am Lebenden:

Gerade Durchmesser	17	cm
Großer querer Durchmesser	13	„
Kleiner querer Durchmesser	11	„
Mentooccipitaler Durchmesser	20	„
Dist. suboccipito-braegmatic.	17,5	„
Dist. zwischen d. Suturae squamosae	12	„
Dist. Glabella-Bregma	11,5	„

Augenbefund (Augenklinik): Die Bulbi sind ziemlich stark prominent (Exophthalmus) durch die flachen Orbitae bedingt, ohne daß Myopie bestände. Die Prominenz ist so groß,

1.

2.

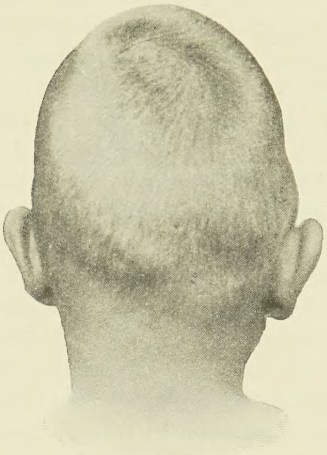

3.

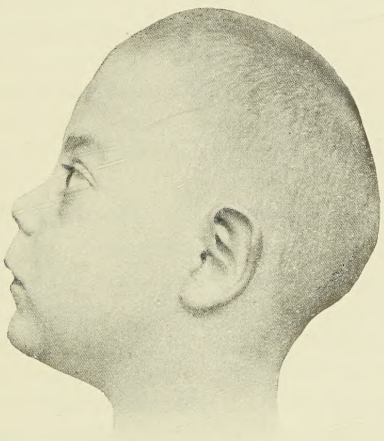

daß man von oben weit hinter den Augapfeläquator greifen kann. Vordere Bulbusabschnitte o. B. Pupillen reagieren nicht auf Lichteinfall. Konsensuell ist l. Pupillenreaktion auslösbar. Die Medien sind beiderseits klar. Visus: r. Amaurose, l. Fingerzählen in 15 cm Entfernung. Fundi: Beiderseits bestehen stark abgeblaßte Papillen, rechts fast porzellanweiß in toto, links temporal stark abgeblaßt und nasal ringförmig. Der Papillarrand beiderseits scharf begrenzt. Die Gefäße sind normal und die Macula o. B. An der Peripherie finden sich beiderseits kleine schwarze Herdchen. Helle Fundi.

Das Sensorium ist völlig frei. Der Knabe klagt zeitweise über starke Kopfschmerzen, ohne bestimmte Lokalisation. Die Intelligenz ist für das Alter von 5 Jahren sehr gut entwickelt. Der Junge ist sehr lebhaft, geistig regsam und erzählt viel. Er hat ein sehr feines Ohr und erkennt die verschiedensten Menschen an der Stimme wieder. Die Stimme hat nasalen Klang, infolge vergrößerter Gaumentonsille. Alle anderen Hirnnerven außer den Optici haben normale Funktion.

Am Hals fühlt man eine kleine Struma und leicht geschwellte Cervikaldrüsen. Der Thorax ist symmetrisch gebaut, ohne Zeichen von früherer Rhachitis. Die Lungen haben normalen Perkussionsschall und vesikuläre Atmung. Die Herzdämpfung ist nicht verbreitert. Die Töne sind rein und laut. Der Puls beträgt ca. 100 Schläge in der Minute, ist regelmäßig, weich. Die Temperatur ist normal. Die Patellarreflexe sind leicht gesteigert. Das Abdomen ist gewölbt, weich. Ueberall findet sich tympanitischer Schall, nirgends Druckempfindlichkeit. Miktion und Defäkation sind o. B. Extremitäten o. B. Zeichen überstandener Rhachitis fehlen.

Die Wassermann'sche Reaktion fällt ebenso wie bei der Mutter negativ aus.

Pat. war in der kantonalen Augenklinik und hatte am 9. IX. 11 in der Nacht einen Anfall von klonischen Krämpfen, mit Erbrechen und leichter Bewußtseinsstörung. Er kam dann am 25. IX. auf die chirurgische Klinik, behufs Ausführung eines therapeutischen Eingriffes.

Die hier vorgenommenen Röntgenaufnahmen sicherten die Diagnose Turmschädel in eindrucksvollster Weise. Man erkennt im Röntgenbild das ganze Relief der Hirnoberfläche, in dem die über den Gyri liegenden verdünnten und darum hell erscheinenden Knochenpartien durch dunkle in die Sulci hineinspringende Knochenleisten getrennt sind. Von den Nähten am Schädel ist nicht viel zu sehen.

Eine Lumbalpunktion ergab keinen erhöhten Liquordruck und klaren Liquor. Wassermann negativ.

Die rasch eingetretene Opticusatrophie, die Krampfzustände, die in letzter Zeit 2 mal aufgetreten waren, die zeitweise heftigen Kopfschmerzen, ließen eine Erhöhung des intracraniellen Druckes annehmen, als dessen Ursache man einen aufgetretenen Hydrocephalus internus vermutete. In Anlehnung an eine Mitteilung von Anton und Bramann über einen mit Hirndruck-Erscheinungen komplizierten Turmschädel entschloß man sich, den Balkenstich, den diese Autoren mit Erfolg angewandt hatten, auszuführen.

Operation (Dr. Schumacher): Ruhige Aethernarkose. Trepanation des Schädels im r. Scheitelbein, ca. 2 cm neben der Mittellinie, ungefähr der höchsten Stelle entsprechend. Das Loch wird mit der Luer'schen Zange um ein geringes erweitert. An der Trepanationsstelle erkennt man, daß der Knochen an Stelle der Hirnwindungen stark verdünnt ist, andererseits aber Knochenleisten sich in die Sulci hineinsenken. Spaltung der Dura. Das Gehirn ist sehr stark venös hyperämisch und pulsiert mäßig stark. Durch das Operationsfeld ziehen einige prall gefüllte Piavenen. Es wird nun eine stumpfe, etwas gebogene Kanüle in den Sulcus sagittalis eingeführt und durch den Balken vorgeschoben.

Es entleeren sich erst bei Tieferlegung des Kopfes unter ganz geringem Druck einige mit Blut gemischte Tropfen Liquors. Durch Hin- und Herschieben der Kanüle wird die Perforationsöffnung erweitert. Zurücklegen der Dura, Hautnaht.

Pat. hat am ersten Tag den Eingriff gut überstanden. Am dritten Tag stellen sich Erscheinungen meningitischer Reizung ein. Der Kranke erbrach, schrie ab und zu auf, die Temp. stieg auf über 38. Puls 130. Der Junge wurde zunehmend somnolenter. Exitus am 5. Tage nach der Operation.

Sektion (Herr Prof. Busse hatte die Güte, mir den macerierten Schädel und das Gehirn zu weiterer Bearbeitung zu überlassen). Gehirn: Pia durchaus spiegelnd und zart. Die Venen auf der r. Seite des Großhirns über dem Scheitelbein mit dunklen Thromben erfüllt, ohne eitrige Einschmelzung. Die mikroskopische Untersuchung der Thromben ergab blande Thromben. Eine Meningitis bestand nicht.

Außer dem Turmschädel und der Sinusthrombose bestehen noch: Bronchitis catarrhalis und Oedema pulmonum, Enteritis und Gastritis catarrhalis. Als Todesursache muß die Thrombose der Sinus und Venen der Konvexität angesehen werden.

Genaue Beschreibung des Schädelbefundes.

1. Schädelmaße:

Die Maße wurden mit den von Prof. R. Martin eingeführten anthropometrischen Meßmethoden vorgenommen. Die Aufnahme der Kurven erfolgte nach der Beschreibung der Methode von Prof. O. Schlaginhaufen[1]). Die eingeklammerten Zahlen beziehen sich auf einen bzw. mehrere Schädel von normalem mitteleuropäischem Typus von demselben Alter. Die Vergleichskurven beziehen sich auf den normalen Kinderschädel N. I.

	TS.	N I.	II.	III.
1. Größte Schädellänge: Glabella-Opisthion .	160 mm	(166,	148,	167)
2. Glabella-Inion-Länge	150 „	(147,	142)	
3. Nasion-Inion-Länge	148 „	(141,	134)	
4. Schädelbasis-Länge: Nasion-Vorderrand d. For. magn.	119 „	(81,	79,	84)
5. Größte Schädelbreite	125 „	(137,	146)	
6. Kleinste Stirnbreite	85 „	(81,	90)	
7. Größte Stirnbreite	103 „	(119,	119)	
8. Biauricularbreite	105 „	(106,	107)	
9. Größte Hinterhauptsbreite	107 „	(102,	100)	
10. Mastoidealbreite	86 „	(88,	88)	
11. Basion-Bregma-Höhe	**136** „	(**118**,	112)	
12. Ganze Schädelhöhe	**136** „	(**119**,	111)	
13. Horizontalumfang über d. Glabella . . .	451 „	(485,	473)	
14. Horizontalumfang über d. Ophryon . . .	449 „	(483,	465)	
15. Frontalbogen: Nasion-Bregma	106 „	(121,	94)	
16. Parietalbogen: Bregma-Lambda	136 „	(128,	93)	
17. Occipitalbogen: Lambda-Opisthion . . .	100 „	(107,	90)	
18. Median-Sagittalbogen: Nasion-Opisthion .	342 „	(356,	320)	
19. Median-Sagittalbogen bis z. Inion	301 „	(272,	280)	
20. Frontalsehne: Nasion-Bregma	98 „	(103,	96)	
21. Parietalsehne: Bregma-Lambda	125 „	(113,	95)	

1) Korr.-Bl. d. D. Ges. f. Anthropologie, Ethnologie und Urgeschichte. 38. Jahrgang. Nr. 1.

	TS.	N I.	II.	III.
22. Occipitalsehne: Lambda-Opisthion	86 mm	(87,	91)	
23. Transversalbogen: Porion-Porion	370 „	(315,	)	
24. Gesichtslänge	79 „	(71,	74)	
25. Kinn-Basion-Länge	78 „	(74,	75)	
26. Aeußere orbitale Gesichtsbreite	90 „	(86,	93)	
27. Innere orbitale Gesichtsbreite	84 „	(80,	84)	
28. Jochbogenbreite	103 „	(101,	107)	
29. Oberkieferbreite	70 „	(75,	73)	
30. Gesichtshöhe: Nasion-Gnation	89 „	(85,	78)	
31. Obergesichtshöhe: Nasion-Proc. alveol. sup.	53 „	(53,	48)	
32. Vordere Interorbitalbreite	16 „	(18,	21)	
33. Orbitalbreite vom Maxillofrontale aus . .	36 „	(33,	34)	
34. Orbitalhöhe	33 „	(29,	28)	
35. Nasenbreite	18 „	(18,	20)	
36. Nasenhöhe.	36 „	(38,	22)	
37. Maxilloalveolar-Länge	38 „	(34,	37)	
38. Maxilloalveolar-Breite	49 „	(50,	48)	
39. Gaumenlänge	34 „	(34,	31)	
40. Gaumenbreite	29 „	(28,	29)	
41. Kondylenbreite d. Unterkiefers.	93 „	(92,	93)	
42. Winkelbreite des Unterkiefers	70 „	(75,	80)	
43. Kinnhöhe	23 „	(21,	18)	
44. Asthöhe des Unterkiefers	47 „	(42,	42)	
45. Astbreite des Unterkiefers	26 „	(23,	23)	

Daraus lassen sich folgende Indices berechnen:

		TS.	N I.	II.
46. Längenbreitenindex . . .	$\frac{\text{No. } 5 \times 100}{\text{No. } 1}$	78,1	(82,5	98,6)
47. Längenhöhenindex	$\frac{\text{No. } 11 \times 100}{\text{No. } 1}$	85,0	(71,2	75,6)
48. Breitenhöhenindex	$\frac{\text{No. } 11 \times 100}{\text{No. } 5}$	108,8	(86,1	76,7)
49. Transversaler Frontalindex	$\frac{\text{No. } 6 \times 100}{\text{No. } 7}$	82,5	(68.0	75.7)
50. Transvers. Frontoparietalind.	$\frac{\text{No. } 6 \times 100}{\text{No. } 5}$	68,0	(59,0	61,6)
51. Sagitt. Frontoparietalindex .	$\frac{\text{No. } 16 \times 100}{\text{No. } 15}$	128,3	(105,7	98,9)
52. Sagittaler Parietalindex . . .	$\frac{\text{No. } 21 \times 100}{\text{No. } 16}$	91,9	(88,0	102,1)
53. Sagittaler Occipitalindex .	$\frac{\text{No. } 22 \times 100}{\text{No. } 17}$	86,0	(81,3	101,1)

Die Indices des Gesichtsschädels haben für unsern Fall weniger Wert.

Betrachten wir den Schädel von vorn (Fig. 4), so fällt uns vor allem das nach oben zugespitzte Schädeldach auf und zwar ist, was wir schon aus den Massen ersehen haben, der höchste Punkt 1 cm hinter dem Bregma gelegen, bei Einstellung in die Median-Sagittalebene. Am besten erkennen wir dieses Verhalten, wenn wir das Sagittalkurvensystem, insbesondere

4.

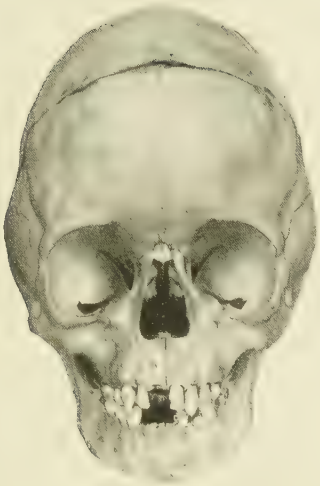

5.

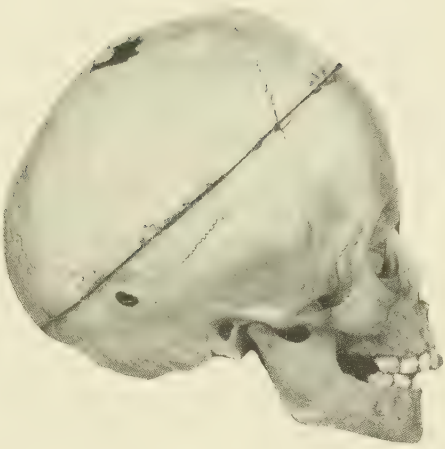

6.

7.

die Median-Sagittale vom Turmschädel und normalem Schädel vergleichen. Berechnen wir den Calottenhöhenindex, so finden wir für den

	Turmschädel	Normaler Schädel
$\frac{\text{Calottenhöhe} \times 100}{\text{Glabella-Inionlänge}}$	68,9	63,9
$\frac{\text{Calottenhöhe} \times 100}{\text{Glabella-Lambdalänge}}$	**48,4**	**40,0**

Die Zahl 68,9 des ersten der beiden Index fällt mit dem Maximum der für den Menschen festgestellten Varietätenbreite zusammen.

Aus dem letzten Index ersieht man, daß die stärkste Höhenentwicklung deutlich in der Bregmagegend gelegen ist.

Im ganzen ist der Schädel eher klein und dünn. Schon von außen betrachtet, erscheint die untere Partie der seitlichen Schädelwand bis zur Höhe der Linea temporalis inferior verbreitert, indem die Squamae temporales stark ausgebuchtet sind, was sich besonders schön in der Ohrfrontalkurve ausdrückt (vide Ohrfrontalkurve). Oberhalb der Temporalia macht die Schädelkapsel einen allseits verkleinerten, eingeengten Eindruck. Die Stirnbeine sind platt, ziemlich steil, ohne Tubera frontalia. An Stelle der Sutura frontalis erhebt sich eine leichte Crista, die von der Nasenwurzel aus beginnt und nur eine ganz flache Glabella zum Vorschein treten läßt. Die Arcus superciliares sind weniger stark hervortretend, wie sonst allgemein bei Kinderschädeln. Von oben gesehen bietet die Schädelkapsel ein eigentümliches Bild dar: Der Knochen, besonders der Os parietalia und frontalia im oberen Teil, ist den Impressionen der Innenfläche entsprechend durchscheinend dünn. An einzelnen Stellen sind sogar direkt perforierende Usuren entstanden. Ebenso wölben die Impressionen auch die ganze Außenfläche leicht vor, so daß sie höckerig anzufühlen ist. — Die Coronarnaht ist erhalten bis zur Linea temporalis inferior, von dort bis zur Squama ist sie beidseits verknöchert. Die ganze Sagittalnaht ist verknöchert bis auf ein 2 cm langes Stück hinter dem Bregma. An Stelle der Sagittalnaht erhebt sich eine ziemlich breite Crista kammartig über den Schädel. Zu ihren beiden Seiten fallen die wenig gewölbten, langen, vorn und hinten etwa gleich breiten Parietalia ab. Tubera parietalia sind nicht vorhanden. Auf dem r. Os parietale befindet sich in der Mitte $\frac{1}{2}$ cm außerhalb der Crista sagittalis die $2\frac{1}{2} : 2$ cm große Trepanationsöffnung mit unregelmäßig gezackten Rändern.

Auf dem l. Parietale, in der Ecke gegen das Bregma zu, finden sich einige 0,2—0,7 cm große Perforationen, die immer einer oder einem Teil einer Impression innen entsprechen. Die perforierenden Usuren, von denen sich noch eine 1 cm lange und $1\frac{1}{2}$ cm breite im hintersten Teil der Crista sagittalis befindet, sind immer von einem leicht erhöhten Knochenwall umgeben und haben scharfe Ränder. Die Lambdanaht ist in dem oberen Teil bis zur Sutura parietomastoidea erhalten, weiter unten verknöchert; das relativ feste Occipitale ist im oberen Teil gut gewölbt.

Die Verhältnisse der Schädelkapsel erkennen wir am besten, wenn wir den sagittalen Frontoparietalindex ausrechnen, d. h. das Verhältnis des Parietalbogens zum Frontalbogen. Der Index beträgt für den

Turmschädel	128,3
normalen Schädel	105,7 (98,8)

Er ist also für den Turmschädel sehr hoch und übersteigt das bisher für den normalen Menschen konstatierte Maximum (119,1) ganz wesentlich. Dieses Verhalten kommt durch das absolut lange Parietale zustande.

Von innen betrachtet bietet die Schädelkapsel ein vollkommenes Negativ der Gehirnoberfläche dar: In der Mitte hat sich rinnenförmig der Sinus longitudinalis sup. eingegraben, in dessen hinterem Teil sich jene oben beschriebene 1 cm lange Usur findet, so daß also an jener kurzen Strecke der Sinus direkt unter die Haut zu liegen kommt. Im Frontale haben sich die Stirnwindungen tief eingedrückt, dazwischen erheben sich kammartig und spitzig die Juga cerebralia. In den Parietalia sind die Impressionen etwas weniger tief, doch sieht man besonders im rechten Parietale sehr schön die Zentralwindungen mit der dazwischen liegenden Fossa Rolandi, dann weiter unten den Kamm, der in die Fossa sylvii hineinragt. Während vorn die Impressionen sehr tief sind, an einzelnen Stellen sogar wie beschrieben zu Perforationen des Knochens geführt haben, werden sie im hinteren Teil der Parietalia immer seichter, die Juga weniger hoch und scharf. Die ganze Schädelkapsel wird nach hinten bedeutend dicker. Am Occipitale sind kaum mehr deutliche Impressionen sichtbar. Zwischen den einzelnen breiten Buchten der Innenfläche der Schädelkapsel haben sich auch die Aeste der Arteria meningea media kanalartig eingegraben, so daß das Bild ein noch mannigfaltigeres wird.

Wie schon vorher beschrieben wurde, ist auch an der Außenfläche des Schädels, vor allem an der Temporal- und Parietalgegend das Windungsrelief des Gehirns in flachen Buckeln ausgeprägt. G. Schwalbe hat gezeigt, daß auch am normalen Schädel, besonders an der Schläfen- und Nackengegend, wo der Knochen am dünnsten und von starker Muskulatur bedeckt ist, diese Vorwölbungen, entsprechend den darunter liegenden Hirnwindungen, vorgefunden werden. M. B. Schmidt wies dieses pathologische Windungsrelief des Schädels bei einigen Fällen von Rachischisis nach und möchte dieses Verhalten der Schädelkapsel vielleicht auf einen Mangel im Dicken- und Flächenwachstum der Knochen bei Rachischisis zurückführen. Beim Turmschädel ist nun dieses Windungsrelief sehr stark ausgeprägt, wie Schüller schon hervorhebt. Es ist, wie wir noch sehen werden, als deutliches Zeichen chronischer Hirndrucksteigerung aufzufassen.

Die seitlichen Schädelpartien fallen von außen besonders dadurch auf, daß die Squamae temporales stark nach außen gewölbt sind und aus durchscheinend dünnen Knochen bestehen. Nach hinten oben ist die Naht total verknöchert und die Schuppe geht glatt in das Parietale über. Der große Keilbeinflügel ist ebenfalls nahtlos mit Frontale und Parietale verwachsen. Die Ala magna des Sphenoid ist stark eingezogen, wodurch eine tiefe Fossa temporalis zustande kommt. Auf der Augenmittenhorizontale ist der Unterschied zwischen Turmschädel und normalem Schädel in bezug auf die Fossa temporalis sehr deutlich erkennbar.

Jochbein und Jochbogen sind normal. Ober- und Unterkiefer zeigen keine Abnormitäten. Der Orbitaleingang ist von normaler Größe mit stumpfkantigen Rändern.

Der Orbitalindex (Verhältnis von Orbitalhöhe zur -Breite) ist bei

Turmschädel	91,7
normalem Schädel	87,8 (82,0)

Der Index ist somit sehr hoch und stellt auch für unsere, durch hohe Augenhöhlen ausgezeichnete Gegend einen extremen Wert dar. Die Tiefe der Orbitae beträgt beiderseits 5 cm. Auch hier ist, was andere Autoren schon als charakteristisch hervorgehoben haben, die laterale Wand der Orbita, ein Teil des großen Keilbeinflügels etwas vorgebaucht und mehr frontal gestellt (vide Augenmittenhorizontale). Die Orbitaldächer sind papierdünn, wenig gewölbt und weisen in der Mitte, den Impressionen entsprechend, einige 2—4 mm große Knochenusuren auf. Die Nähte der Orbitae sind erhalten, die Fissura orbitalis inf. ist von normaler Weite, während die Fissura orbitalis sup. eng, doch relativ lang erscheint. Sehr wichtig ist das Verhalten der Foramina optica und des Canalis opticus, die ich mit anderen Schädeln verglichen habe: Sie sind beiderseits rund und machen gar keinen eingeengten Ein-

druck, ebenso ist der Kanal von derselben Weite wie an anderen Schädeln, was ich durch Durchstoßen von entsprechenden Stiften konstatieren konnte. Nase und harter Gaumen zeigen nichts besonders. Die Schädelbasis zeichnet sich durch keine besondere Breite aus, die Nähte sind alle erhalten bis auf die Sutura occipito mastoidea. Aus der Infratemporalbreite im Verhältnis zur größten Schädelbreite sehen wir, daß die Schädelbasis nicht vom Normalen abweicht.

	Turmsch.	N I.	N II.	N III.	N IV.
Infratemporalbreite	53	58	57	52	55
Schädelbreite	125	137	146	115	131
Verhältnis zueinander	42,4	42,0	39,0	45,2	41,9

Am auffälligsten sind die ganz kolossal weiten Foramina der Basis: Foramen ovale und rotundum sind sehr groß, die Fissura sphenopetrosa und Fiss. petrioccipitalis sind ganz breit, so daß das abnorm schmale Os petrosum zwischen Occipitale und Sphenoidale hineinragt. Die Wand des knöchernen Gehörganges ist überaus dünn, der Proc. stylomastoideus ganz kurz, wie ja überhaupt die ganze Pars petrosa mit dem Ohr sehr fein angelegt ist. Alle diese weiten Oeffnungen der Schädelbasis machen entschieden den Eindruck eines von innen auf die Basis wirkenden konstanten Druckes, der diese Veränderung zustande gebracht hat. Am eindrucksvollsten zeigt sich die Druckwirkung am Foramen jugulare und besonders am Foramen magnum. Das Hinterhauptsloch, das normalerweise bei Erwachsenen ca. 3 cm lang und 2,5 cm breit ist, hat hier einen Durchmesser von 3,5 : 3,2 cm, ist also ein fast kreisrundes, großes Loch. Die Condyli occipitales sind wenig erhaben und klein, unter ihnen ziehen die ebenfalls sehr weiten Canales nervi hypoglossi hin. Die Pars basilaris des Occipitale ist relativ kurz und von auffallender Dünne. Der Clivus ist stark ausgehöhlt und bildet eine tiefe Rinne. Von der Brücke über den Canales hypoglossi ziehen am Seitenrand des Foramen magnum zwei starke Erhebungen gegen den Clivus hin. Die Squama des Occipitale, auch hier der relativ dickste Knochen des Schädels, ist immerhin noch sehr dünn, und mit den üblichen Muskelansatzlinien versehen. Nur als ganz kurze schwache Knochenverdickungen auf der dünnen Knochenschale sitzen die Proc. mastoidei auf, über die an der Innenfläche der tiefe Sinus sigmoideus hinzieht, noch von einer schwachen Knochenlamelle bedeckt.

Damit kommen wir auf die Innenfläche der Schädelbasis, die wieder ein vom normalen ganz abweichendes Bild darbietet. Alle drei Schädelgruben, am meisten die mittlere, sind nach unten und seitlich tief ausgehölt. Die hintere Schädelgrube mit dem großen Foramen magnum im Grunde zeigt eine gleichmäßige Auswölbung ohne starke Impressionen, dagegen sind die Sinus auch hier außerordentlich tief eingegraben. Bemerkenswert ist ein kleines rundliches Loch, vielleicht ein Emissarium, im l. Sinus transversus, und dann besonders eine länglich ovale, ca. 1 cm große Usur am Uebergang vom Sinus transversus rechts in den Sinus sigmoideus ähnlich wie oben am Sinus longitud. sup. Auch hier liegt der Sinus direkt unter der Haut. Der Sinus sigmoideus hat sich seitlich und vorn in das Petrosum so tief eingefressen, daß dieser Knochen nur durch einen schmalen spitzen Knochenkamm mit der Squamatemporalis verbunden ist und das Mittelohr vollständig isoliert (siehe Fig. 8). Antrum und Cellulae mastoideae scheinen völlig zu fehlen. Auch innen ragt das Petrosum als feiner Knochenvorsprung frei hinein zwischen die kurze ausgehöhlte Pars basilaris occipitalis und das Sphenoid. Die mittlere Schädelgrube ist tief ausgehöhlt nach unten, seitlich und vorn, wobei deutlich die Windungen des Temporalhirns sich im Knochen abgedrückt haben. Dazwischen erheben sich wieder die spitzigen Kämme der Juga cerebralia. Der frontal gestellte große Keilbeinflügel ist gegen die Orbita vorgebaucht und reicht fast bis zur oberen Orbitalwand, wodurch die Fissura orbitalis sup. zu dem beschriebenen schmalen Spalt wird. Ein tief ausgehöhltes kleines

Becken bildet die Sella turcica, der runden Form der Hypophyse entsprechend, der Sulcus chiasmatis ist ebenfalls leicht exkaviert und geht direkt über in die Foramina optica, die hier sehr wenig auseinander stehen. Die Distanzen der Foramina optica voneinander betragen beim

Turmschädel	14 mm
Normalen Schädel	17 mm.

Die Fläche, wo das Chiasma liegt, ist rauh und gegenüber den untern Rändern der Foramina optica hervorgehoben. Die Form der Foramina optica ist kreisrund und sie machen in keiner Weise einen zusammengedrückten Eindruck. Die kleinen Keilbeinflügel sind zart und haben wenig entwickelte Proc. clinoidei. Die vordere Schädelgrube ist besonders

Fig. 8.

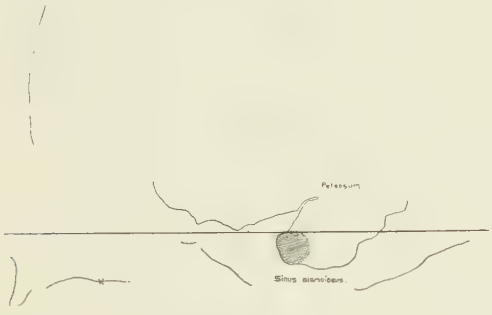

Querschnitt durch die hintere Schädelgrube mit Petrosum.

nach vorn stark ausgebuchtet, nach unten weniger als vielleicht an andern Turmschädeln beschrieben worden ist. Die Orbitaldächer sind dennoch ein wenig konvex, fallen aber gegen die Siebbeinplatte sanft ab. In der vordern Schädelgrube haben sich die Gehirnwindungen am tiefsten in den Knochen eingefressen, so daß in den Orbitaldächern die schon beschriebenen Usuren zustande gekommen sind. Die Juga cerebralia erreichen hier stellenweise eine Höhe bis zu 5 mm. Auch hier ist schon die Kurve des Sinus longitud. tief in den Knochen eingegraben.

Ueberblicken wir die aufgenommenen Kurvensysteme, so fällt uns im Sagittalkurvensystem (Fig. 9–11) auf, daß die einzelnen Kurven im Bereich des Schädeldaches große Abstände zeigen. Das weist darauf hin, daß das Dach seitlich stark abfällt. Die Augenmittensagittale tritt in der hinteren Schädelgrube stark unter die Frankfurter Horizontale, was wieder auf die tiefe Aushöhlung hinweist, nicht absolut, aber im Verhältnis zur Medianlinie. Die Augenrandsagittalkurve ist in der Jochbeingegend unterbrochen, was gewöhnlich bei Erwachsenen, bei Kindern hingegen selten der Fall ist. Der der untern Temporalgegend entsprechende Abschnitt der Augenrandsagittale ist stark ausgebuchtet und entspricht wohl der allgemeinen Ausbuchtung der Temporalgrube, andererseits ist derjenige Teil, der der Begrenzung der Orbita entspricht, im unteren Abschnitt sehr schmal.

Horizontalkurven: Die Scheitelhorizontale ist im allgemeinen bedeutend enger wie normal und ist in der Medianlinie hinten und vorn die innerste der Horizontalkurven. Beim normalen Kinderschädel hingegen ist sie die äußerste aller Horizontalen. Die Augenmittenhorizontale zeigt wieder die starke Ausbuchtung der Temporalia und die Enge hinter der Orbita (s. Fig. 12, 13).

9.

10.

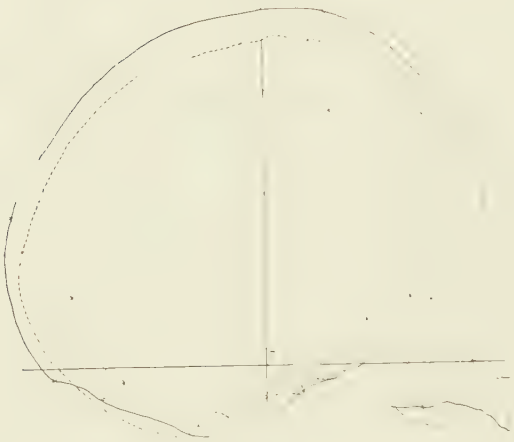

11.



Fig. 9. Sagittalkurven. Normaler Schädel. Mitte — 141, Augenrand .... 181, Augenmitte - - - 186,5.
Fig. 10. Sagittalkurven. Turmschädel. Mitte — 144, Augenrand .... 186, Augenmitte - - - 168,5.
Fig. 11. Mediansagittalen von normalem Schädel und Turmschädel.

12.

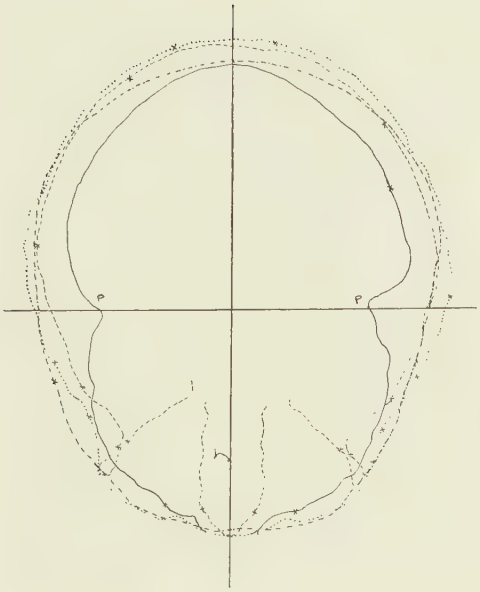

13.

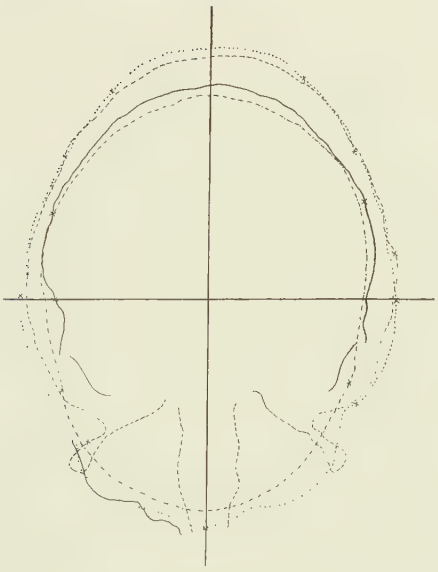

Fig. 12. Horizontalkurven. Normaler Schädel. Basis — 168, Augenmitte — — 148,5, Glabella .... 134, Scheitel — . — . 98.
Fig. 13. Horizontalkurven. Turmschädel. Basis — 156. Augenmitte — — 139, Glabella .... 122, Scheitel — . — . 81.

14.

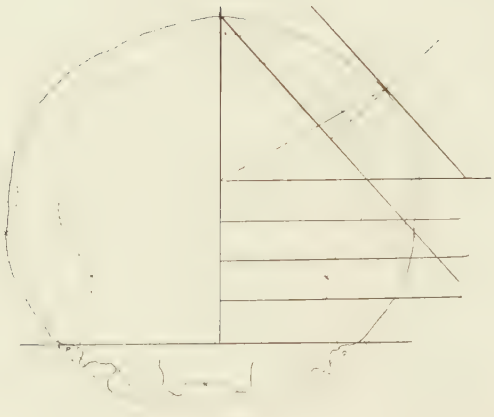

15.

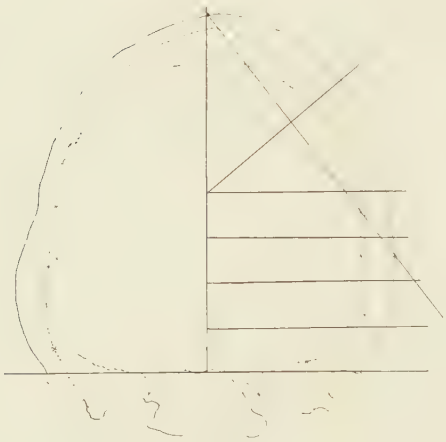

16.

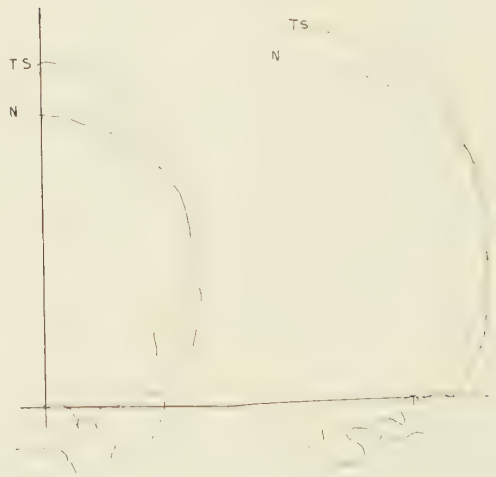

Fig. 14. Frontalkurven. Normaler Schädel. Ohr — 131, Vordere — — 179, Hintere .... 86,5.
Fig. 15. Frontalkurven. Turmschädel Ohr — 141, Vordere — — 173, Hintere .... 98,5.
Fig. 16. Frontalkurven. Normaler und Turmschädel. a) Vordere in der Gegend der Fossa tempor.
b) Ohr in der Gegend der Fossa temp.

17.

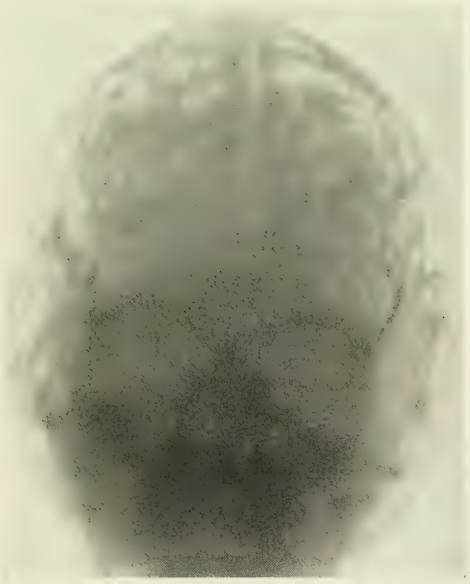

18.

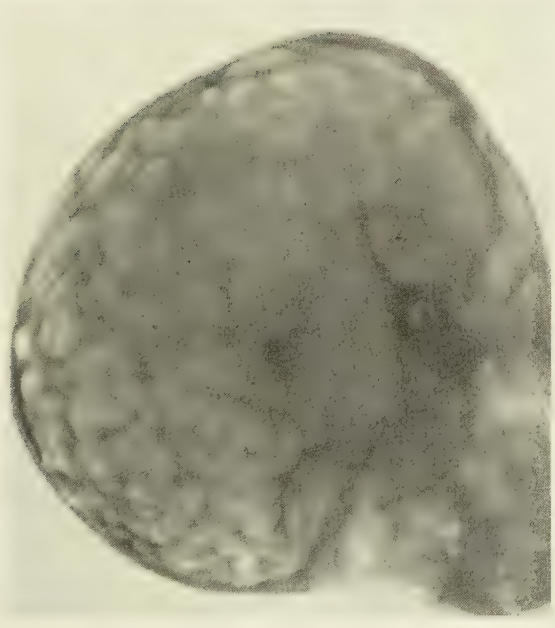

Frontalkurven: Beim normalen Schädel liegen die Condyli höher als die Hinterhauptskurve, beim Turmschädel reichen sie weiter hinab. In der Scheitelpartie liegt die vordere Frontalkurve höher als die hintere, im Gegensatz zum normalen. Dieses Verhältnis setzt sich in der Seitenwand noch fort, nur nimmt es ab und nähert sich dann unterhalb der Sutura tempero parietalis dem normalen. Das Verhalten der Frontalkurven zueinander zeigt sich am besten in der Distanzenberechnung in verschiedenen Höhen (Schlaginhaufen, Zur Diagraphentechnik des menschlichen Schädels. Zeitschrift für Ethnologie. 1907, S. 85 bis 107).

	Aeußere Distanz		Innere Distanz	
	N.S.	T.S.	N.S.	T.S.
1. Medianhöhe	4,6	11,0	6,4	— 7,6
2. halbe Medianhöhe	9,2	22,0	12,8	—15,2
3. Parietalradius	6,3	20,6	19,0	— 5,1
4. 1. Transvers.-Radius	3,0	15,0	22,7	— 3,3
5. 2. „ „	4,6	17,7	23,0	— 3,2
6. 3. „ „	3,2	14,5	38,0	
7. 3. „ „	3,2	14,5	38,0	3,2
8. 4. „ „	1,7	12,0	36,8	8,6

In der Figur der Frontalkurven sind diese Distanzen graphisch dargestellt. (Fig. 14, 15, 16.)

Die Distanzenberechnung ergibt, daß zwischen Ohrfrontale und hinterer Frontale in allen Bezirken die Distanz weit größer ist als beim normalen Schädel. Hinsichtlich der Differenz zwischen vorderer und hinterer Frontale ergeben sich für die Distanzenberechnung immer negative Zahlen. Auch im unteren Teil der Schädelwandung, wo die vordere Frontale sich wieder innerhalb der hinteren befindet, erreicht die Distanz noch lange nicht den Wert des normalen Schädels. Dieses Verhalten ergibt sich wiederum aus der ausgewölbten Partie des Temporale und des entsprechenden Gehirnabschnittes.

Gehirn (Fig. 17 und 18).

Das Gehirn ist 18,5 cm lang, 15 cm breit und 9,5 cm hoch. Gewicht 1240 g. Die Pia ist durchaus spiegelnd und zart. Die Venen auf der r. Seite des Großhirns über dem Scheitelbein sind thrombosiert. Die Größe des Gehirns im Verhältnis zur engen Schädelkapsel bildet einen auffallenden Gegensatz, und es ist kaum begreiflich, wie überhaupt ein so mächtiges Gehirn im Schädel Platz finden konnte. Die Gyri sind in normaler Konfiguration vorhanden, die Sulci stellenweise zu tief eingezogenen Rinnen ausgebildet. Die Windungen auf dem r. Stirnlappen und auch die Zentralwindungen sind erheblich breiter als die übrigen, zwischen 1,5 und 2 cm, während sie sonst doch nur 1 cm breit sind. Auffallend klein sind die Windungen des Occipitalhirns, besonders des Cuneus und Praecuneus, obwohl sie auch normalerweise kleiner sind als die anderen. Das Kleinhirn mißt im ganzen 12,5 cm, jede der Hämisphären ist 6 cm lang.

Von großer Wichtigkeit ist, daß die Ventrikel in gar keiner Weise erweitert sind, sie sind im Gegenteil eher eng und enthalten wenig klaren Liquor, was im Gegensatz steht zum Fall von Vorschütz, der stark erweiterte Ventrikel vorfand. Die Basis cerebri zeigt eine normale Konfiguration. Die Sehnerven und das Chiasma opticum sind zart und klein, doch nicht besonders zusammengedrückt. Dazwischen erhebt sich das stark ausgebildete Tuber cinereum. Die anderen Gehirnnerven zeigen keine Veränderungen, einzig die Bulbi olfactorii erscheinen etwas platt gedrückt. Die Pons hat wohl auf dem kurzen Clivus wenig Platz gefunden und ist teilweise in dem Foramen magnum gelegen.

Mikroskopisch ist folgendes zu konstatieren: Die Rinde der Zentralwindungen ist von normaler Breite, zeigt keine Gliavermehrung. Ebenso sind die Ganglienzellen in ungefähr normaler Zahl vorhanden und weisen nichts Abnormes auf. Nur die äußerste Rindenschicht erscheint etwas komprimiert. Die Rinde des Sehzentrums, speziell des Praecuneus und Cuneus zeigt eine deutliche Atrophie. Die Ganglienzellen sind klein und atrophisch. Am N. opticus findet sich deutliche Degeneration der Nervenfasern im Weigertpräparate.

Wir haben einen Fall von Turmschädel vor uns mit ganz typischem klinischen Verlauf: Bei einem 5 jährigen Knaben bemerken die Eltern plötzlich, daß er schlecht sieht. Sie erinnern sich dann, daß er schon seit einiger Zeit beim Betrachten von Gegenständen den Kopf dreht, um von der Seite sehen zu können. Der Knabe, es handelt sich in fast allen Fällen um männliche Kinder, wird zum Ophthalmologen gebracht und dieser konstatiert das stark herabgesetzte Sehvermögen, infolge von Neuritis optica bzw. Sehnervenatrophie. Auf Befragen geben dann die Eltern auch an, daß ihnen seit längerer Zeit die eigentümlich hohe Kopfform bei dem Kinde aufgefallen ist. Geistig ist auch unser Knabe, wie die meisten Turmschädel, vollkommen normal. Den Eltern erschien er auffallend regsam. Auch hier traten die von anderen Autoren beschriebenen Kopfschmerzen und Krämpfe auf, die aber immer vorübergehender Art waren. Sonstige Störungen von seiten der Gehirnnerven zeigte er nicht, auch keinen Ausfall in der Schärfe des Geruchvermögens, wie es sonst schon beschrieben worden ist.

Betrachten wir die einzelnen Symptome, so ist auch hier vor allem die zunehmende Erblindung, bedingt durch Sehnervenatrophie das praktisch Wichtigste. Die Papillitis selbst ist meist schon vorüber, wenn die Kinder zum Ophthalmologen kommen. In den zahlreichen Fällen von Enslin, Patry, Meltzer, Dorfmann, Vorschütz, wie auch bei unserem Patienten ist nur noch die postneuritische Opticusatrophie zu konstatieren. Wie nun diese Sehnervenatrophie zustande kommt, das bildet den Inhalt der meisten ophthalmologischen Arbeiten über Turmschädel.

Es sind sich natürlich alle Autoren darüber einig, daß die Atrophie direkt oder indirekt mit der prämaturen Synostose zusammenhänge. Die Einen erklären sich das Zugrundegehen von Nervenfasern durch lokale Veränderungen am Foramen opticum, die Anderen suchen eine allgemeine intracranielle Druckwirkung dafür verantwortlich zu machen. Zur ersten Gruppe gehört die Theorie von Michel, welcher Druck der abnorm verengerten Opticuskanäle auf die Sehnervenscheiden, darauf folgende Papillitis mit sekundärer Atrophie annimmt. Michel stellte die Verengerung der Opticuskanäle und die dadurch bedingten Einschnürungen an den Sehnerven bei einem Sektionsfall fest. Weiter berichten noch Ponfick und Manz von solchen Verengerungen an den Canales optici. Eine Meningitis der Dura mit Hyperostosenbildung am Eingang der Opticuskanäle glauben Levi und Beaumont als Ursache der Opticuskompression bezeichnen zu dürfen. Bei unserem Turmschädel ist von einem lokalen Prozeß an den Seh-

kanälen gar nichts nachzuweisen, es finden sich keine Verengerungen und Exostosen. Ebenso haben Vortisch, Weiss und Brugger sowie Enslin an zahlreichen Sammlungsschädeln, Vorschütz an einem Sektionsfall gar nichts von verengten Opticuskanälen finden können. Eine andere Art von lokalem Druck auf den Opticus stellte Behr an einem Sektionsfall fest und gründet darauf seine Theorie: Bei einem 60 jährigen Mann mit Turmschädel, der durch Unfall starb, fand Behr sehr lange atrophische, intracranielle Optici, die mit der Carotis interna durch Bindegewebe fest verbunden waren. Beide Nerven zeigten Schnürfurchen am Eintritt in den Kanal. Der Boden des hinteren Teils wurde direkt durch die Carotis interna gebildet, so daß die Arterie den Nerven buchstäblich an die Wand drückte. Behr glaubt nun, daß dieser Zustand wohl bei jedem Turmschädel vorhanden sei, indem durch das relativ wenig behinderte Wachstum der vorderen Schädelpartien in sagittaler Richtung ein Ueberschieben des Daches des Canales opticus nach hinten zustande komme, wodurch eben die Carotis so nahe an den Nerven herantrete. Je nachdem nun die Arterie gar nicht, wenig oder stark drücke, entstehen die verschiedenen Grade von Opticusveränderungen einerseits oder das Fehlen jeglicher Sehstörungen andererseits. Bei unserem Fall konnten wir nichts von dem Druck der Arteria carotis interna auf den Nerven konstatieren. Sie war durch Piagewebe in einer Entfernung von einigen Millimetern festgehalten und von einer Einschnürung am Nerven war nichts zu sehen.

Bei der zweiten Gruppe käme die Opticusatrophie zustande durch Erhöhung des intracraniellen Druckes analog wie bei Hirntumoren. Diese Auffassung vertritt vor allem Meltzer. Dieser Autor nimmt einen Hydrocephalus internus an, der aus einer Meningitis serosa entstanden sein soll: Das Dach des dritten Ventrikels werde nach oben gepreßt und so das Gehirn gegen die große Fontanelle gedrückt. Wenn sich nun diese schließe und die Synostosen entstehen, was durch den leicht hydrocephalischen Druck noch rascher vor sich gehe, so wirke „der Druck des wachsenden und Platz brauchenden Gehirns resorbierend auf den Hydrocephalus, rarefizierend auf die Schädelkapsel und deformierend auf die Schädelbasis". Meltzer erwägt freilich noch die Möglichkeit, daß außer durch intracranielle Drucksteigerung die Opticusatrophie durch Fortsetzung der von ihm angenommenen Meningitis auf die Opticusscheiden entstanden sein könne. Vorschütz (Jores und Heller) vertritt den Standpunkt, daß bei seinem Fall der stark erweiterte dritte Ventrikel einen Druck auf den Thalamus opticus ausgeübt habe. Es bestand ein Hydrocephalus des dritten und vierten Ventrikels, mechanisch bedingt durch das Kleinhirn, das sich in das Foramen magnum hineingelegt hatte und stauend auf den vierten Ventrikel einwirkte. Einen Hydrocephalus internus nimmt offenbar auch Bramann an, was aus seinem therapeutischen Vorgehen erhellt. Diese Autoren erklären die Opticusatrophie als Folge intracranieller Drucksteigerung, bedingt durch

einen mehr oder weniger ausgesprochenen Hydrocephalus internus. Bei unserem Turmschädel wurde weder bei der Operation noch bei der Sektion ein Hydrocephalus gefunden.

Es fehlen also bei unserer Beobachtung einerseits alle lokalen anatomischen Befunde in der Umgebung des Foramen opticum, die sonst zur Erklärung der Sehnervenatrophie herangezogen wurden, andererseits auch die durch einen Hydrocephalus internus bedingte Druckerhöhung, welche in einer anderen Gruppe von Fällen die Sehnervenatrophie bedingt haben soll. Doch glauben wir auch in unserem Falle die Sehnervenatrophie erklären zu können als Folge des chronischen abnormen intracraniellen Druckes, der allein schon durch das Mißverhältnis der Kapacität des prämatur-synostotischen Schädels und des in ihm eingeschlossenen wachsenden Gehirns bedingt ist. Diese Auffassung scheint auch Uhthoff zu haben, der das Zustandekommen der Stauungspapille durch den abnormen Druck in der vorderen Schädelgrube für genügend erklärt hält.

Kopfschmerzen, klonische Krämpfe, Erbrechen und leichte Bewußtseinsstörung, wie sie auch unser Patient zeigte, sind als weitere bei Turmschädel des öfteren beobachtete Symptome einer Vermehrung des intracraniellen Druckes aufzufassen.

Störungen anderer Gehirnnerven waren in unserem Falle nicht aufgetreten.

Der Turmschädel gehört unter die Craniostenosen oder prämatursynostotischen Schädel. Man faßt darunter alle diejenigen Schädel zusammen, deren Nähte in einem früheren Lebensalter verknöchern wie normal. Je nach der vorzeitigen Verknöcherung der einzelnen Nähte und der dadurch entstehenden Wachstumshemmung kommt es zu den verschiedenen Schädeldeformitäten, wie sie Virchow klassifiziert hat als Dolychocephale und Brachycephale mit ihren zahlreichen Abarten. Einfacher ist die klinisch meist gebrauchte Einteilung der Craniostenosen nach Schüller in 1. Turmschädel, kurze und abnorm hohe Schädel, 2. Kahnschädel, abnorm lange und schmale Schädel, 3. Schiefköpfe, assymmetrisch synostotische Schädel. Nach Virchow's Gesetz wird das Wachstum des Schädels senkrecht zur verknöcherten Naht gehemmt. Beim Turmschädel, dem häufigsten Typus, komme die abnorme Höhenentwicklung hauptsächlich durch vorzeitige Verknöcherung der Coronarnaht zustande. Das einfache Virchow'sche Gesetz finden wir in den einzelnen Beobachtungen nur teilweise bestätigt. So sah Schüller unter seinen vielen Fällen den höchsten Grad von Turmschädel bei einem Fall, bei dem nur die Sagittalnaht obliteriert war. Auch bei unserem Turmschädel finden wir vollständige Synostose der Sagittalnaht, während die Lambda- und Coronarnaht in ihren oberen Partien vollkommen erhalten sind. Dagegen sehen wir an unserem Präparat vollkommene Verschmelzung der hinteren unteren Parieto-Occipital-

naht, ferner der Sutura temporo mastoidea beidseitig, ferner der Fronto-Parietalnaht in ihrer untersten Ecke beidseitig. Dieser knöcherne Ring unmittelbar über der Basis des Schädels scheint uns vor allem die Entwicklung nach Breite und Länge zu hemmen, während die noch offenen oberen Abschnitte von Lambda- und Coronarnaht ganz wohl die Höhenentwicklung begünstigen.

Gehen wir auf die Ursachen der vorzeitigen Verknöcherung ein, so ist noch vieles völlig unaufgeklärt. Einige Autoren (Meltzer, Oberwardt) schuldigen die Rachitis mit ihren Knochenwachstumsstörungen dafür an. In den Sammelreferaten von Enslin und Patry findet sich aber unter den ca. 40 Fällen kein einziger mit sonstigen Zeichen von Rachitis. Es wäre dann auch nicht klar, warum bei Rachitis das eine Mal ein typisch rachitischer, das andere Mal ein Turmschädel entstehen sollte. Andere Autoren (Vortisch usw.) glauben die Synostose als sekundäre Erscheinung meningitischer Prozesse (Meningitis serosa) annehmen zu können, durch deren Reiz sie zustande komme. Vorschütz glaubt, daß bei bestehendem Hydrocephalus internus, wie in seinem Fall durch den beständig erhöhten intracraniellen Druck das physiologisch parallele Wachstum zwischen Gehirn und Schädel gestört werde. Der Reiz an den Nahtstellen sei genügend stark, daß das normale Wachstum überschritten werde und zu früh und zu reichlich eine Ablagerung von Kalksalzen stattfinde. Virchow nahm an, daß ein kongestiver Zustand im Schädelinnern ohne wirkliche Entzündung die prämature Synostose zustande bringe. Gestützt wurde diese Theorie einigermaßen durch Experimente von Gudden, der bei Ligatur der Carotis Deformitäten des Schädels ohne Synostose, bei Ligatur der Jugularis Synostosen ohne Deformität entstehen sah. Schüller ist der Ansicht, daß die prämature Synostosierung Erscheinung einer Entwicklungsstörung sei, die sich aber nur in einer Ossifikationsanomalie des Schädels zeige, während am übrigen Skelett keine Wachstumsstörungen zu konstatieren seien. Er weist dabei auf eine Beobachtung hin, wonach von zwei Geschwistern das eine einen Turmschädel hatte, das andere eine Chondrodystrophie, also eine analoge prämature Verknöcherung der Epiphysenknorpel. Grübner (nach Schüller) erwähnt drei Fälle von Turmschädel mit gleichzeitiger Chondrodystrophie. Bei den neun Geschwistern unseres Patienten ist nichts von Knochenwachstumsstörungen vorhanden.

Zusammenfassend müssen wir also sagen, daß die Annahme einer Entwicklungsstörung die meiste Wahrscheinlichkeit hat, daß aber damit die primäre Ursache der prämaturen Synostose immer noch nicht genügend aufgeklärt ist.

Auf die Ausbildung der Schädeldeformität hat das Wachstum des Gehirns insofern einen Einfluß, als das wachsende Gehirn den Schädel,

so lange noch einzelne Nähte eine Erweiterung gestatten, senkrecht zu diesen Nähten ausdehnt. Je frühzeitiger einzelne Nähte verknöchern, je länger sich dagegen andere noch erhalten, um so ausgeprägter wird die pathologische Schädelform sich gestalten. Wo die Schädelvergrößerung den Ansprüchen des wachsenden Gehirns nicht folgen kann, schafft sich dieses noch Raum durch Druckatrophie der Schädelknochen, wodurch die schon so oft beschriebenen Juga, Impressionen und sogar vollkommene Perforationen vorkommen, ebenso das an der Oberfläche des Schädels ausgeprägte Windungsrelief.

Veränderungen am Gehirn bei Turmschädel wurden verschiedentlich erwähnt. Von den Sektionsfällen berichten Ponfick (nach Patry) und Manz nichts besonderes vom Gehirn. Michel fand eine rudimentäre Entwicklung der Frontallappen. Bourneville und Boncourt (bei Patry) beschreiben ein etwas deformiertes Gehirn, ebenso Papillaut, bei dessen Gehirn die sagittal verlaufenden Furchen stark verkürzt und durch abnorme Brücken unterbrochen sind. Ueber Gehirngewicht und Größe erfahren wir wenig von den Autoren und doch scheint dieser Punkt bei dem bestehenden Mißverhältnis sehr wichtig zu sein. Nur Marchand gibt bei seinem Fall von Turmschädel ein Gehirngewicht von 1250 g an. Bei unserem Fall haben wir ein Gehirn von auffallender Größe, doch ohne Hydrocephalus. Das Gewicht beträgt 1240 g, ist also ungefähr dasjenige eines Erwachsenen.

Nach v. Monakow (Gehirnpathologie) beträgt das Hirngewicht am Ende des ersten Jahres schon 900—1000 g, die Gewichtszunahme erfolge sprungweise, nicht konstant. Im dritten, eventuell im vierten Jahr schon soll das Gehirn sein nahezu volles, im 19. Jahr sein definitives Gewicht erreicht haben. Genauere Angaben über das Hirngewicht in den einzelnen Lebensaltern habe ich nicht finden können.

Es besteht also bei unserem 5 jährigen Knaben ein Hirngewicht, das dem eines erwachsenen Mannes ungefähr entspricht. Sehr auffallend an unserem Gehirn ist auch die verschiedene Entwicklung der einzelnen Teile, indem die Windungen des Frontal- und Parietallappens außerordentlich breit sind, während diejenigen der Basis und des Occipitalhirns von der normalen Größe nicht abweichen.

Wir haben noch das Vorkommen des Hydrocephalus beim Turmschädel zu besprechen. Vorschütz fand bei der Autopsie seines Falles einen Hydrocephalus des dritten und vierten Ventrikels, der mechanisch bedingt war durch Verlegung der Abflußwege in den Rückenmarkskanal durch das in das Foramen magnum hinabgesunkene Kleinhirn. Andererseits haben wir in den übrigen Sektionsfällen nichts von einer chronischen Erweiterung der Ventrikel erwähnt gefunden. Der Hydrocephalus ist demnach beim Turmschädel keine konstante Erscheinung. Wie Schumacher betont, dürfte ein Hydrocephalus erst nachträglich entstehen durch Kompression der abführenden venösen Bahnen

durch das Gehirn oder Prolaps des Kleinhirns in den Wirbelkanal, wie es beim Falle Vorschütz ausdrücklich hervorgehoben wurde.

Ich komme nun zu der Frage, wieso überhaupt bei den Craniostenosen Hirndruckerscheinungen zustande kommen können. Dies kann geschehen einerseits durch das Mißverhältnis von Schädelvolumen und Größe des Gehirns, vor allem bei Größenzunahme des jugendlichen Gehirns. Ferner durch Hinzutreten eines Hydrocephalus. Ein Hydrocephalus ist aber, wie wir eben betont haben, nicht sehr häufig und tritt meist erst sekundär ein. Schumacher macht auch darauf aufmerksam, daß eine akute Vermehrung des Liquor wie z. B. bei den verschiedenen Infektionskrankheiten bei synostotischen Schädeln sehr leicht zu Hirndrucksteigerungen führen kann, da ja dem Gehirn zu wenig Ausdehnungsmöglichkeit gegeben ist. Das Hauptmoment aber beim Turmschädel für das Zustandekommen des Hirndrucks ist stets das Mißverhältnis zwischen Gehirngröße und Schädelvolumen. Gerade bei unserem Fall finden wir dieses Mißverhältnis überaus deutlich ausgedrückt. Auf der einen Seite das große Gehirn von 1240 g, auf der anderen Seite die durch dasselbe hervorgerufenen Impressionen, Usuren und Perforationen, wie sie für chronisch intracranielle Drucksteigerungen nach Schüller charakteristisch sind.

Die Diagnose des Turmschädels wird meist nach der äußeren Form des abnorm hohen und dabei kurzen Schädels gestellt werden. Ganz wesentlich wird sie durch das Röntgenbild gestützt, wobei die Zeichnung des Hirnreliefs und das Fehlen der Nähte als charakteristisch für Craniostenosen anzusehen ist. Schüller hat die Kenntnis des Röntgenbildes sehr gefördert und besonders zur Differentialdiagnose gegenüber anderen craniellen Prozessen, wie Mikrocephalie, Hirntumoren und Hydrocephalie benutzt. Bei der Mikrocephalie, die auch Schädelkleinheit besitzt, sind die Nähte meist erhalten und die Schädelinnenfläche eher verdickt als usuriert. Bei Hirntumor und Hydrocephalie kommen wie bei den Craniostenosen die durch die intracranielle Drucksteigerung hervorgerufenen Schädelveränderungen in Form der Usuren und Perforationen vor, doch sind hier die Nähte gegenüber Turmschädel direkt erweitert. Auch gegenüber dem durch Hyperostose des Cranium vorgetäuschten Pseudoturmschädel liefert das Röntgenbild eine klare Diagnose.

Die Therapie beim Turmschädel hat den Zweck, die sekundären Erscheinungen der Craniostenose zu bekämpfen, in erster Linie, wenn möglich, der drohenden Erblindung vorzubeugen. Wir haben früher erwähnt, daß die Opticusatrophie von einigen Autoren auf Grund ihrer Beobachtung durch anormale anatomische Verhältnisse an der Sehnervenaustrittstelle am Foramen opticum erklärt wird. Andere Autoren und so auch wir halten die Opticusatrophie in unserem Falle für Folge intracranieller Drucksteige-

rung, da wir jede pathologische Gestaltung des Foramen opticum und der Nachbargebilde vermissen. Beide Ansichten sind durch Beobachtungen gestützt. Ob im Einzelfalle die eine oder andere Ursache der Sehstörung anzunehmen ist, wird schwer zu entscheiden sein. Wo noch andere Erscheinungen intracranieller Drucksteigerung vorhanden sind, wie Kopfschmerz, Krämpfe und Erbrechen, wird man geneigt sein, auch die Opticusveränderungen darauf zurückzuführen. Bis vor kurzem hatten auch alle operativen Eingriffe bei Turmschädel den Zweck der Druckentlastung. Diese bestanden in Trepanation, Lumbal- und Ventrikelpunktion, sowie Balkenstich.

1. Die Lumbalpunktion stellt den kleinsten Eingriff der operativen Therapie beim Turmschädel vor und wurde von mehreren Autoren ausgeführt, hatte aber meist gar keinen oder nur vorübergehenden Erfolg. Sie scheint auch am wenigsten indiciert zu sein, indem sie die Voraussetzung hat, daß eine freie Kommunikation zwischen Ventrikel und Subarachnoidealraum des Rückenmarkes besteht.

2. Dekompressivtrepanation. In der Literatur sind bis jetzt 4 Fälle von Turmschädel bekannt, die durch Entlastungstrepanation behandelt worden sind.

1. Dorfmann's Fall wurde von v. Eiselsberg operiert.

4 j. Mädchen mit Turmschädel. Intelligenz normal. Augen: rechts typische Sehnervenatrophie, links Papillengrenzen verwischt. Wegen heftigen Kopfschmerzen und Papillitis wurde eine intracranielle Drucksteigerung angenommen und eine Trepanation ausgeführt, indem ein Stück der Squama aufgemeißelt wurde. Dura mater straff gespannt, Venen strotzend gefüllt. Nach Excision eines Stückes der Dura wird der Hautlappen wieder vernäht. Glatte Wundheilung. Befinden nachher besser. Schlaf sehr gut. Augen nach 3 Wochen: Visus rechts von $^6/_{30}$ auf $^6/_{20}$, links von $^6/_{30}$ auf $^6/_{24}$ gestiegen. Protusion der Papillen beiderseits eine Dioptrie weniger als vor der Operation. Es war also ein sichtlicher Erfolg zu verzeichnen.

2. Vorschütz's Fall wurde von Tilmann operiert.

10 j. Junge mit typischem Turmschädel, seit einiger Zeit zunehmendes Schlechtersehen. Visus: r. Amaurose, l. große Zeitungsschrift lesbar, beiderseits Sehnervenatrophie. Da Kopfschmerz, Erbrechen und Somnolenz zunehmen, wird eine Dekompressivtrepanation ausgeführt. Es wird ein fünfmarkstückgroßer Knochenlappen aus der rechten vorderen Kopfseite herausgemeißelt, Gehirn pulsiert nicht, Gyri flach. Die Punktion ergibt keinen Hydrocephalus. Nach Herausnahme des Knochens als Ventil wird die Haut wieder vernäht. Die Wunde heilt glatt, der Defekt pulsiert bald wieder. Häufiges Erbrechen. Unter zunehmender Somnolenz, Nackenstarre und Kopfschmerzen macht Pat. nach ca. einem Monat Exitus. Die Sektion ergab außer dem Turmschädel einen Hydrocephalus des dritten und vierten Ventrikels, mechanisch bedingt durch Verlegung des Foramen magnum durh das hinabsinkende Kleinhirn.

3. Fall nach Schüller, operiert an der v. Eiselsberg'schen Klinik.

10 j. Knabe mit Turmschädel und hochgradiger Sehstörung, sowie Enuresis nocturna auf epileptogener Basis. Die Palliativtrepanation hatte den erwünschten Erfolg des Aufhörens der Enuresis.

4. Fall nach Schüller, an der v. Eiselsberg'schen Klinik operiert.

28 j. Turmschädel mit heftigen Kopfschmerzen, epileptischen Anfällen und Sehstörungen infolge Sehnervenatrophie. Die vorgenommene Palliativtrepanation hatte günstigen Erfolg insofern, als die Sehstörung in den nächsten Monaten nicht weiter fortschritt.

3. Balkenstich. Neuerdings empfehlen Anton und v. Bramann auch beim Turmschädel den Balkenstich auszuführen, der den Zweck hat, zwischen Ventrikel und Subarachnoidealraum eine Kommunikation zu schaffen. Bei folgenden Fällen wurde bis jetzt der Balkenstich ausgeführt.

1. Anton und v. Bramann. 30 j. Mann mit typischem Turmschädel. Pat. hatte Kopfschmerzen und leichte Benommenheit. Beidseits bestand Strabismus concomitans divergens. Rechts S = $^5/_{15}$, l. Fingerzählen in einem Meter. Nasal oben war ein Gesichtsfeld vorhanden, außerdem bestand Rotgrün-Blindheit. R. Papille blaßgrau, flach, Grenzen verwaschen. L. Zentrum der Papille etwas prominent, in der Begleitung der Gefäße weiße Streifen. Geruchssinn stark herabgesetzt. Das Röntgenbild zeigt eine Ausbuchtung und Vorwölbung des ganzen Keilbeins und der mittleren Schädelgrube. Der Balkenstich wird mit Erfolg ausgeführt. Bald darauf steigt die Sehschärfe rechts auf $^2/_3$. Kopfschmerz, Kopfdruck und Schwindel sind völlig geschwunden.

2. Deutschländer: 2 j. Kind mit angeborenem Hydrocephalus und Turmschädel. Es wurde wegen zunehmender Verblödung und schweren motorischen Störungen der Balkenstich ausgeführt mit momentan gutem Erfolg.

3. Unser Fall.

Nachdem wir früher klargelegt haben, daß für das Zustandekommen des Hirndrucks bei Turmschädel das Mißverhältnis zwischen Gehirngröße und Schädelvolumen vor allem in Frage kommt, daß aber einer vermehrten Hirnflüssigkeit eine ganz inkonstante und sekundäre Bedeutung beizumessen ist, ergibt sich, daß von der Entleerung der Flüssigkeit durch Punktion kaum ein Erfolg, wenigstens kein dauernder, zu erhoffen ist. Die Lumbalpunktion im speziellen kann nur dann einen vorübergehenden Erfolg haben, wenn eine freie Kommunikation zwischen Ventrikeln und Subarachnoidealraum des Rückenmarkskanales vorhanden ist. Doch gerade dies scheint beim Auftreten eines Hydrocephalus (Vorschütz) nicht der Fall zu sein.

Auch vom Balkenstich können wir beim Turmschädel, selbst bei dem mit Hydrocephalus kombinierten, höchstens einen geringen Erfolg erwarten, denn da das Gehirn und seine Hülle sich dem Knochen eng anlegen, bieten sich für die austretende Ventrikelflüssigkeit keine günstigen Abflußwege.

Am meisten scheint eine ausgedehnte Dekompressivtrepanation, eventuell kombiniert mit Ventrikelpunktion, Aussicht auf Erfolg zu bieten. Wie wir sahen, ist in den vier operierten Fällen der Zustand durch die Trepanation günstig beeinflußt worden. In zwei Fällen war eine wesentliche Besserung des Sehvermögens nach der Operation festzustellen. Außerdem verschwanden im Falle Dorfmann, sowie im letzten an der

Eiselsberg'schen Klinik operierten Fall, die Kopfschmerzen vollständig, im zweiten Fall die Enuresis nocturna. Auch Küttner empfiehlt in erster Linie die Entlastungstrepanation bei Turmschädel, in einer nach Abschluß dieser Arbeit erschienenen Publikation (Münch. m. W. Nr. 40. 1913).

Was speziell die Sehstörungen betrifft, schlägt Schloffer in neuester Zeit in denjenigen Fällen, wo die druckentlastenden Operationen keinen Erfolg hatten, vor, das knöcherne Dach des Canalis opticus zu entfernen (Kanaloperation), in der Meinung, daß dann wohl in diesen Fällen eine lokale Kompression des Nerven direkt durch den Opticuskanal stattgefunden habe. In einem seiner drei Fälle war drei Wochen nach der Operation am amaurotischen Auge Lichtempfindung vorhanden. Immerhin schlägt auch Schloffer vor, als erste Therapie die Dekompressivtrepanation zu versuchen.

Literatur.

1) Dorfmann, Pathogenese und Therapie des Turmschädels. Arch. f. Ophthalmol. 1908. 3. Heft. — 2) Enslin, Die Augenveränderungen beim Turmschädel, besonders die Sehnervenerkrankung. Ebenda. 1908. 1. Heft. — 3) Meltzer (Chemnitz), Zur Pathogenese der Opticusatrophie und des sog. Turmschädels. Neurolog. Zbl. 27. 1908. — 4) Patry, Lésions oculaires dans les malformations craniennes spécialement dans l'oxycéphalie. Thèse, Paris 1905. — 5) Vorschütz, Zur Frage des operativen Eingriffes bei Turricephalie. D. Ztschr. f. Chir. 1909. Nr. XXV. — 6) Anton und v. Bramann, Balkenstich bei Tumoren, Hydrocephalien und Epilepsie. Münch. m. W. Nr. 32. 1908. — 7) v. Bramann, Kongreß der deutschen Gesellschaft für Chirurgie. 1909. — 8) Anton und v. Bramann, Weitere Mitteilungen über Gehirndruckentlastung mittelst Balkenstichs. Münch. m. W. Nr. 45. 1911. — 9) Anton, Operative Druckentlastung des Gehirns bei Tumoren und anderen Gehirnkrankheiten. Wien. klin. W. Nr. 48. 1910. — 10) Hollenbach, Fritz, Balkenstich. Diss. Leipzig. 1911. — 11) Uhthoff, Pathogenese der Sehstörungen bei Schädeldeformität. 36. Vers. d. ophthalmol. Ges. 1910. Heidelberg. — 12) Behr, Zur Entstehung der Opticusveränderung bei Turmschädel. Ebenda. — 13) Anton, Indikationen und Erfolge der operativ. Behandlung des Gehirndruckes. D. m. W. Nr. 6. 1912. — 14) Payr, Ueber druckentlastende Eingriffe bei Hirndruck. Ebenda. 1912. Nr. 6. — 15) Schumacher, Entlastungstrepanation oder Balkenstich bei Turmschädel? Münch. m. W. 1912. Nr. 42. — 16) Deutschländer, Aerztl. Verein Hamburg. (Ref. Münch. m. W. 13. II. 12.) — 17) Schüller, Röntgendiagnostik der Erkrankungen des Kopfes. Suppl. zu Nothnagel's Spez. Pathol. und Therapie, 1912. — 18) Schloffer, Chirurgen-Kongreß 1913.